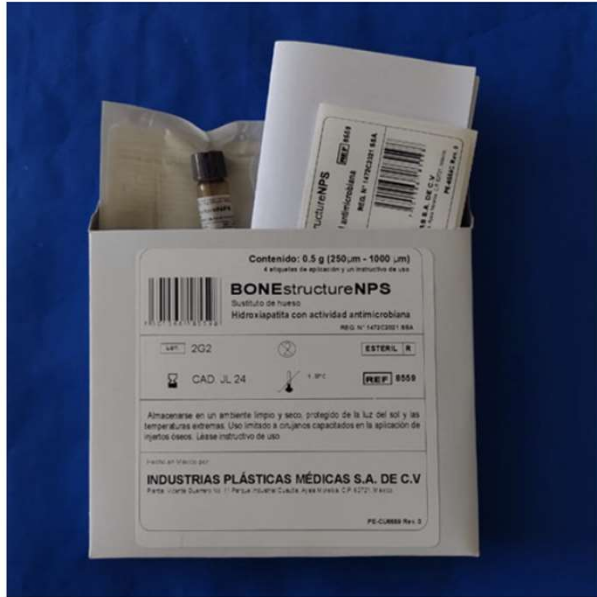

# INJERTOS ÓSEOS BONEstructureNPS



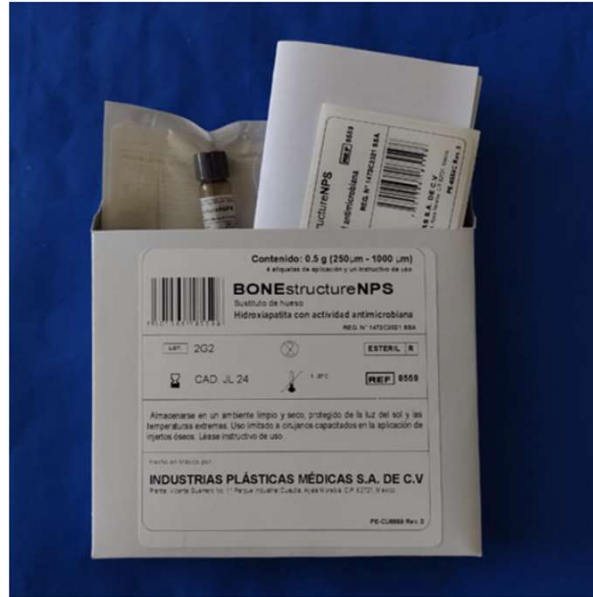## ATENCIÓN

**Los injertos óseos son biomateriales que se utilizan para rellenar cavidades en hueso. Cumplen la función de guía y soporte para la regeneración ósea.**



INJERTOS ÓSEOS

**Injerto Dental de 0.5 gramos**  
8459




INJERTOS ÓSEOS

**Injerto Dental Antimicrobiano de 0.5 gramos**




INJERTOS ÓSEOS

**Bloque Circular de 30 mm x 10 mm**  
8409



INJERTOS ÓSEOS  
Injerto Óseo de 30 cc  
8479



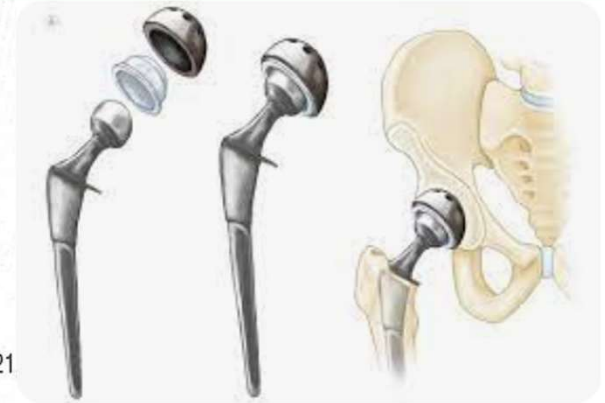INJERTOS ÓSEOS  
Injerto Óseo de 5 gramos  
8441



INJERTOS ÓSEOS  
Injerto Óseo de 5 cc  
8465

### CARACTERÍSTICAS DEL PRODUCTO

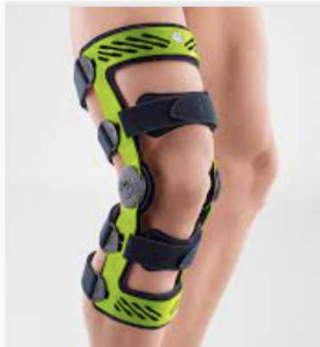Denominación Distintiva:	BCNEstructureNPS.
Denominación Genérica:	Sustituto de hueso de hidroxiapatita.
Tipo de Insumo para la Salud Art. 262 LGS:	II. Prótesis, órtesis y ayudas funcionales.
Clasificación del Insumo para la Salud Art. 83 RIS:	Clase III
Fabricado por:	Industrias Plásticas Médicas, S.A. de C.V..
Domicilio:	Calle Vicente Guerrero No. 11, Parque Industrial Cuautla, C.P. 62721 Ciudad Ayala, Morelos, México.
Distribuido por:	Industrias Plásticas Médicas, S.A. de C.V.



Una prótesis es un sustituto artificial de una parte del cuerpo

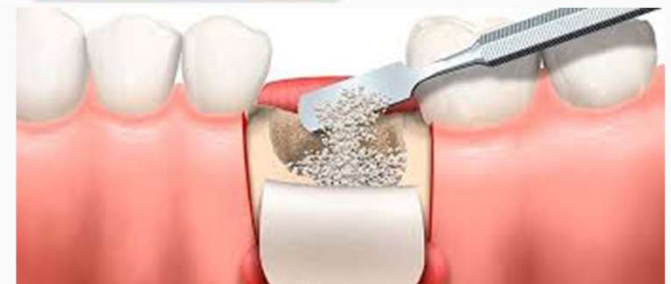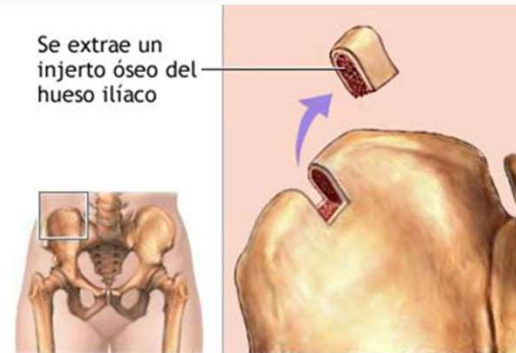
**Clase III:** Aquellos insumos que se introducen al organismo, y que permanecen en el cuerpo durante periodos mayores a 30 días.

Las órtesis son un apoyo u otro dispositivo externo aplicado al cuerpo para modificar los aspectos funcionales o estructurales del sistema neuromusculoesquelético.



# Injerto óseo

Los injertos óseos se colocan dentro de los espacios ubicados alrededor de un hueso roto o de defectos óseos cumpliendo la función de sustrato para la regeneración de tejido óseo.



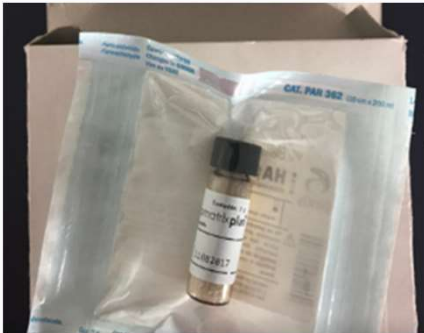
# Tipos de injerto óseos

Tipo de Injerto	Descripción
Autoinjerto	Obtenido de hueso sano del mismo paciente
Aloinjerto	Obtenido de otros individuos de la misma especie
<b>Xenoinjerto</b>	<b>Obtenido de otras especies</b>
Aloplásticos	Polímeros Vidrios bioactivos Fosfato tricálcico Hidroxiapatita

# BONEstructureNPS

- Es un fosfato de calcio llamado HIDROXIAPATITA
- ES POROSO para facilitar la integración y formación de hueso en sus cavidades.
- El hueso está formado por HIDROXIAPATITA y Colágeno, por lo **tanto no hay rechazo por parte del organismo.**
- BONEstructureNPS se obtiene mediante un proceso físico-químico a temperaturas altas, lo cual garantiza un producto libre de patógenos
- Esterilizado por radiación gamma

# BONEstructureNPS con Actividad Antimicrobiana



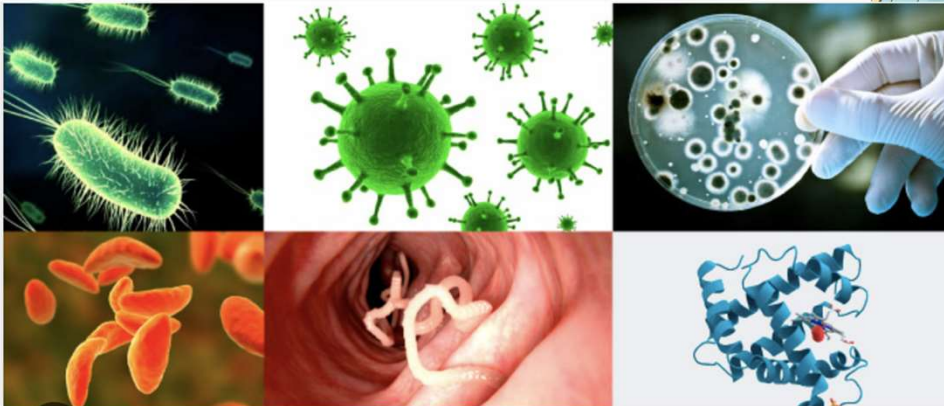
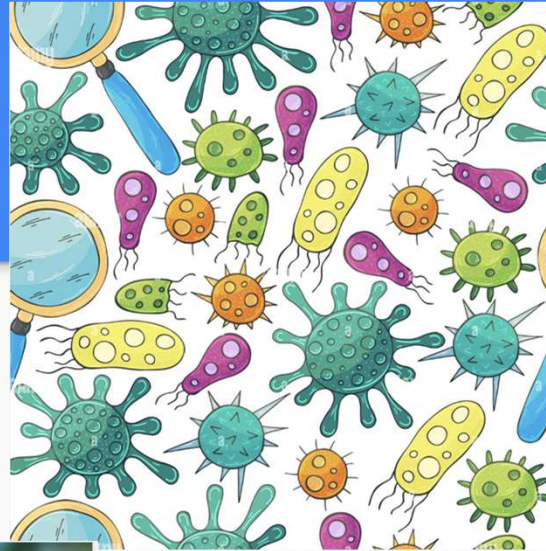
Presentación: BONEstructureNPS  
doble empaque estéril por radiación  
gamma

## Cumplen con:

- Norma ASTM F1581 – 08 “Composición de hueso anorgánico para implantes quirúrgicos”.
- Prueba de Contacto Dinámico para determinación de actividad antimicrobiana de materiales .E2149-01-Standard Test Method for determining the Antimicrobial Activity of immobilized Antimicrobial Agent Under Dynamic Contact Conditions.

# INFECCIONES

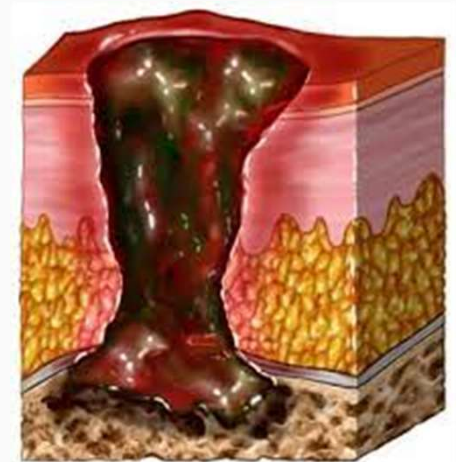
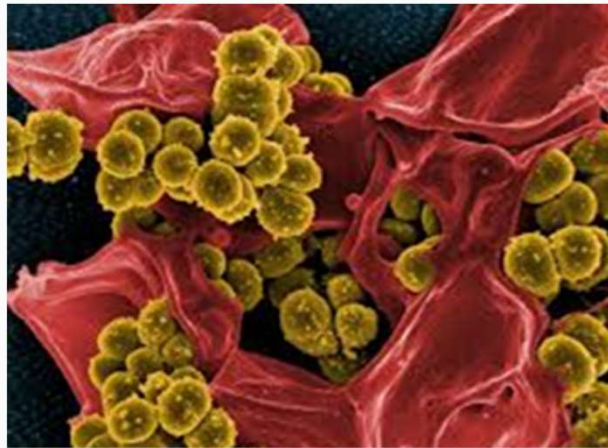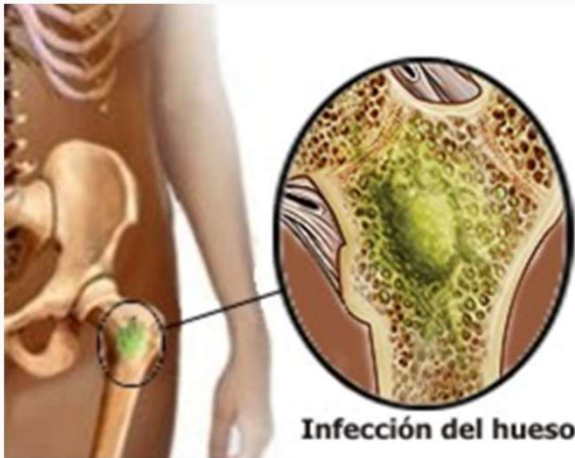“Enfermedad provocada por microorganismos que invaden los tejidos”.  
“Enfermedad causada por esta invasión de agentes patógenos”



Un microorganismo, también llamado microbio o microbionte, es un ser vivo o un sistema biológico que solo puede visualizarse con el **microscopio**.

# Infecciones en tejido óseo

Procesos inflamatorios derivados de la interacción del sistema inmune y la presencia del biofilm interfieren en la regeneración del tejido óseo aunada a la posible destrucción de otros tejidos.



# TRATAMIENTOS DE INFECCIONES

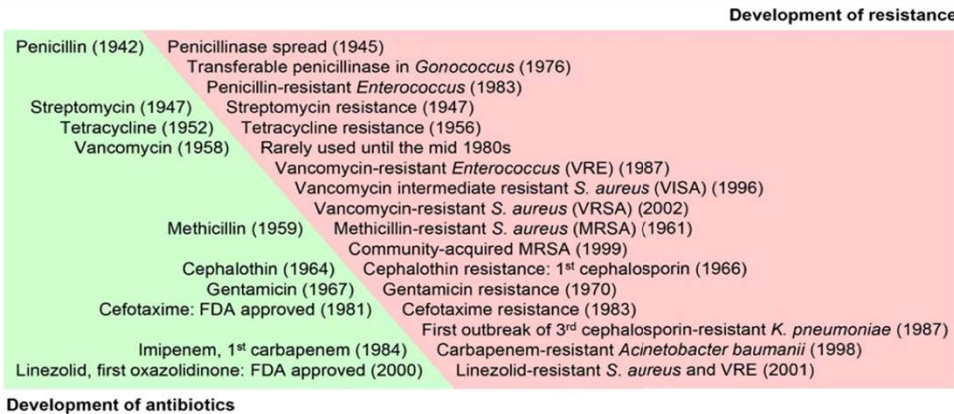


Fig. 2. History of antimicrobial agent development vs. subsequent acquaintance of resistance by microorganisms.

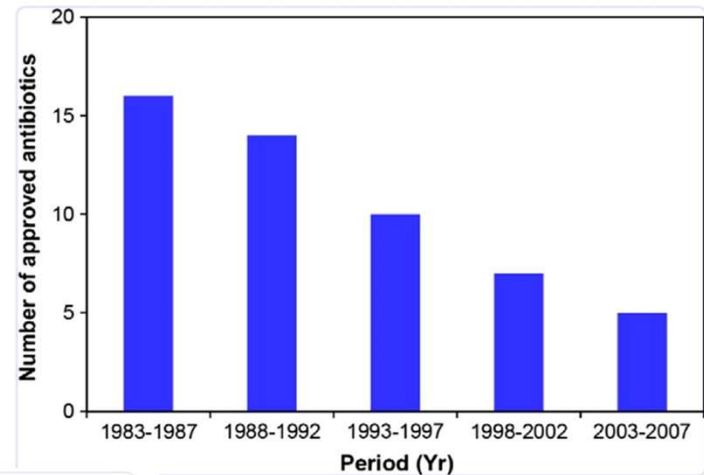


Fig. 1. FDA approval on new antibiotics [13].

### 3.1.1. Silver (Ag) NPs

The antibacterial property of silver has been noticed since ancient times. Silver has been used for burn wound treatment, dental work, catheters, and bacterial infection control, in the forms of metallic silver, silver nitrate, and silver sulfadiazine [65]. Using silver to treat bacterial infections became unpopular after penicillin was introduced in the 1940s [66]. The recent emergence of antibiotics-resistant bacteria and the limited effectiveness of antibiotics revived the clinical use of silver (e.g., wound dressings) [13]. Among the many different types of metallic and metal oxide NPs, Ag NPs have proven to be the most effective against bacteria, viruses, and other eukaryotic microorganisms [67-70]. Ag NPs attack the respiratory chain and cell division that finally lead to cell death, while concomitantly releasing silver ions that enhance bactericidal activity [71]. The antimicrobial activity of Ag NPs is inversely dependent on size [72,73] and shape [10]. Combined use of Ag NPs with antibiotics, such as penicillin, G, amoxicillin, erythromycin, and vancomycin, resulted in enhanced and synergistic antimicrobial effects against Gram-positive and Gram-negative bacteria (e.g., *E. coli* and *S. aureus*) [7,74,75]. Diverse applications of Ag NPs include wound dressings, coating for

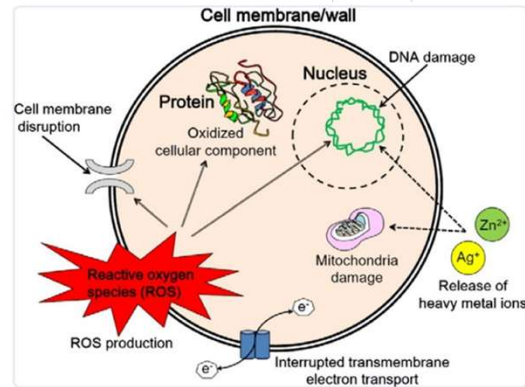


Fig. 3. Various antimicrobial mechanisms of nanomaterials.

# ANTIBIÓTICOS VS NANOPARTICULAS METÁLICAS

- La resistencia a los antibióticos se ha convertido en una de las mayores problemáticas en tema de salud pública. Su consumo excesivo y venta sin control son las causas principales de la aparición de microorganismos multirresistentes. Por esta razón, la ciencia está innovando en la búsqueda de soluciones que permitan hacer frente a un futuro con antibióticos sin funcionalidad.
- Es en este punto donde la nanociencia ha evolucionado a grandes pasos, desarrollando nanopartículas con características fisicoquímicas y farmacocinéticas únicas, con efectos antibacterianos que prometen superar los distintos mecanismos de resistencia y posicionarse como una alternativa viable contra dicha problemática global.
- Los nanomateriales son estructuras que se encuentran en un rango de tamaño de 1 a 100 nm. (Mohanraj y Chen, 2006; Buzea et al., 2007; Re et al., 2012).

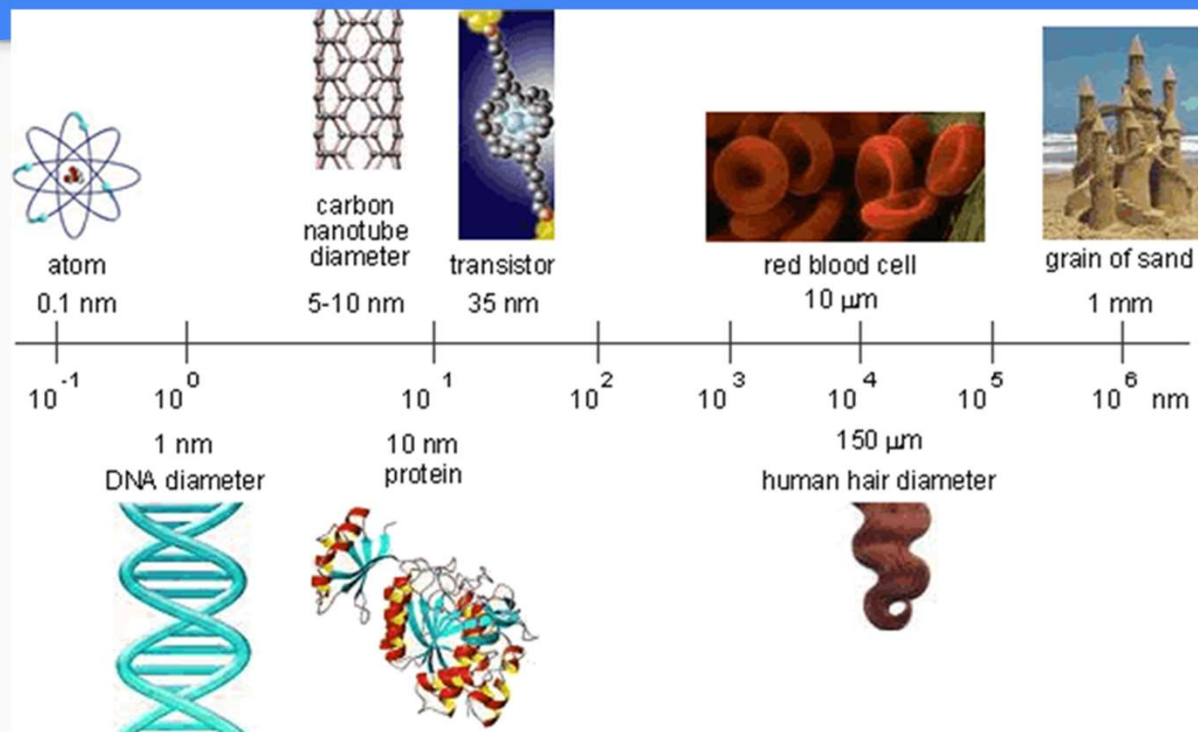
# Propiedades bactericidas de las nanopartículas de plata

**Tabla 3.** Actividad antimicrobiana de nanopartículas de plata

Compuesto	Patógeno	MIC	Referencia
Nanopartículas de plata (5 nm)	<i>S. aureus</i>	0.625 mg / ml.	(Parver <i>et al.</i> , 2020)
Nanopartículas de plata apoyadas sobre hueso bovino (10.5 ± 3.3 nm)	<i>Escherichia coli</i>	7.5 µg/mL.	(Gama <i>et al.</i> , 2020)
Nanopartículas de plata (-30–50 nm)	<i>Streptococcus mutans</i>	60 ± 22.36 µg/ml	(Bhat, 2018)
Nanopartículas de plata (-30–50 nm)	<i>Streptococcus oralis</i>	45 ± 11.18 µg/ml	(Bhat, 2018)
Nanopartículas de plata (-30–50 nm)	<i>Candida albicans</i>	15 ± 5.59 µg/ml	(Bhat, 2018)
Nanopartículas de plata (-30–50 nm)	<i>Lactobacillus acidophilus</i>	90 ± 22.36 µg/ml	(Bhat, 2018)
Nanopartículas de plata (-30–50 nm)	<i>Lactobacillus fermentum</i>	2.82 ± 0.68 µg/ml	(Bhat, 2018)

“Estudia y desarrolla materiales y dispositivos de tamaño nanométricos”

# NANOTECNOLOGIA



Algunas ventajas:

- Menor tamaño de partícula
- Mayor área superficial
- Mayor reactividad
- Menor cantidad de producto

# NANOTECNOLOGIA

“Implica un cambio en la manera de pensar, de enfocar y de acercarse a la Naturaleza”

“Traje a la medida a nivel molecular”





Figure 7. SEM micrograph of crystals grown on CMC DS = 0.4 after 12 consecutive days.

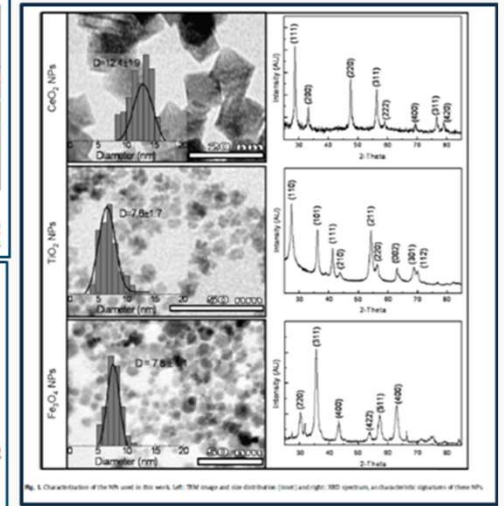
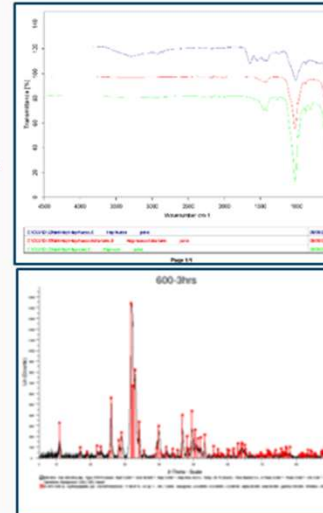
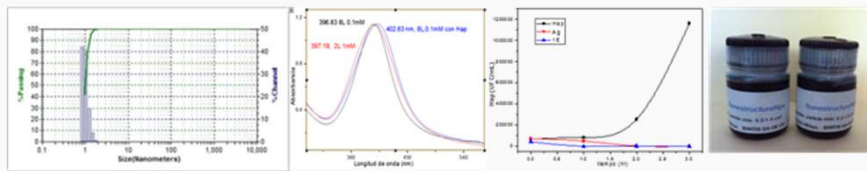




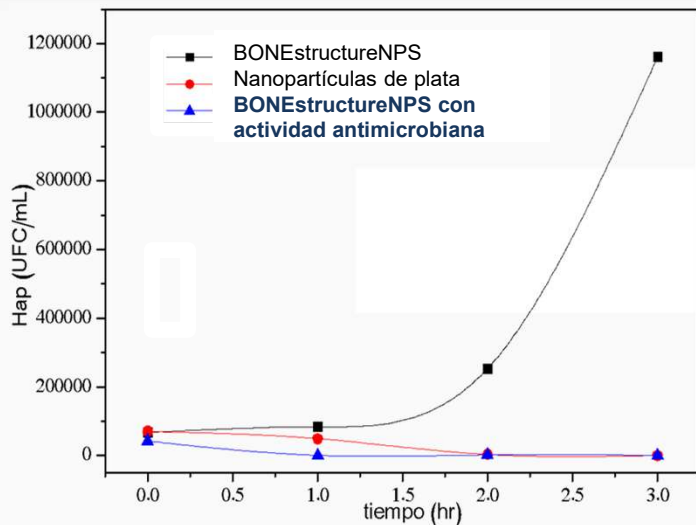
Fig. 8. Characterization of the NPs used in this work. Left: TEM image and size distribution (inset) and right: XRD spectrum as characteristic signature of these NPs.

# Propiedades Antimicrobianas BONEstructureNPS

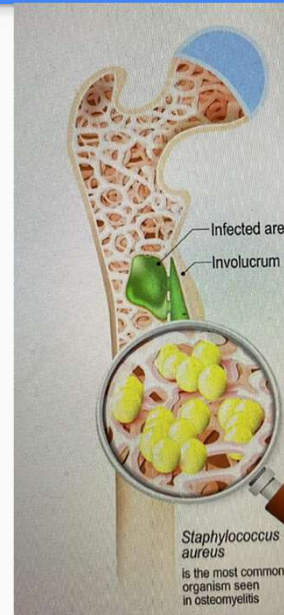


(a) Chips/cubos (b) Rayos X (c) Microscopía Óptica y Electrónica de Barrido donde se aprecia la distribución homogénea de nanopartículas de plata sobre la superficie de hidroxiapatita

# Propiedades Antimicrobianas BONEstructureNPS



Gráfica de crecimiento-decaimiento de la población de microorganismos viables, generada por la interacción de las muestras con una población inicial de microorganismos de  $1 \times 10^4$  UFC/ml, en un caldo de cultivo.



ID 131479278  
© [Designua](https://www.dreamstime.com/) | Dreamstime.com

## PRUEBAS BACTERICIDAS

- Prueba de Contacto Dinámico para determinación de actividad antimicrobiana de materiales .E2149-01-Standard Test Method for determining the Antimicrobial Activity of immobilized Antimicrobial Agent Under Dynamic Contact Conditions.

# BONEstructureNPS VS COMPETENCIA

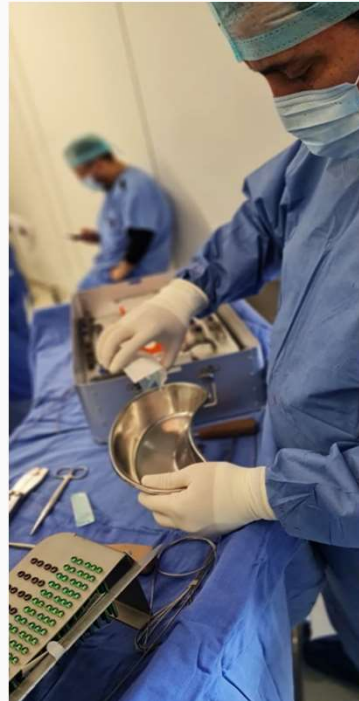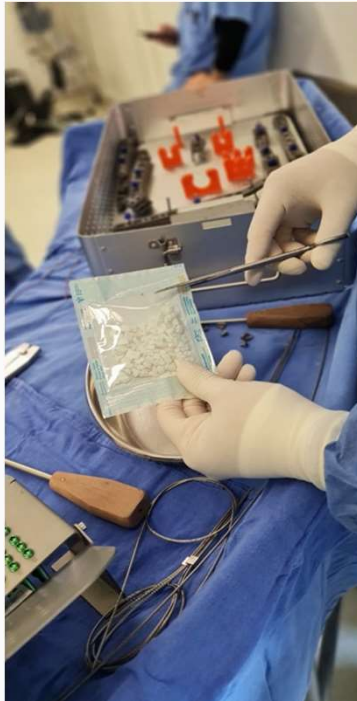- Propiedades antimicrobianas de amplio espectro
- Inhibición de crecimiento antimicrobiano en la zona del injerto óseo arriba del 99.9 %
- Disminución de riesgos de infección
- Disminución de costos por segundas intervenciones por problemas de infección.
- No permite formación de biofilm
- Las poblaciones bacterianas no desarrollan resistencia a las Nanopartículas de Plata como ocurre con los antibióticos
- Exento de colágena y virus
- Mayor formación de volumen
- Propiedades Fungicidas y antivirales
- Libre de solventes
- Micro y nano porosidad con superficie bioactiva; grupos Ca,PO4 y Ag. Que pueden interactuar con plasma, plaquetas y células madre
- Canales interconectados que facilita la regeneración ósea
- Gran capacidad de absorción
- **Posibilidad de I+D en temas específicos**

## Caso Clínico

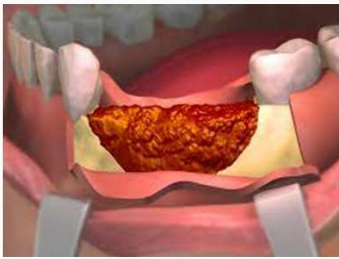
Cortesía del Dr. Jorge Alvarado García

Especialista en Traumatología y Ortopedia, Puebla, México

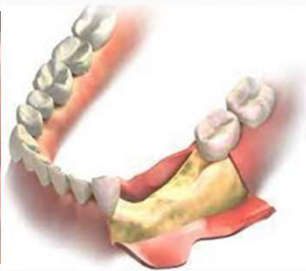APLICACIÓN



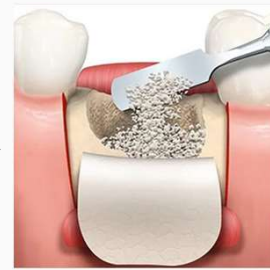# Aplicación



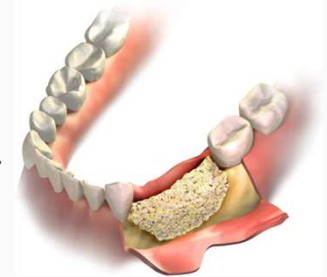
Exposición del defecto óseo y eliminación del tejido de granulación



Mezclar el producto BonestructureNps con la sangre o suero fisiológico del paciente antes del implante



Introducción del producto empleando herramientas estériles de granulación

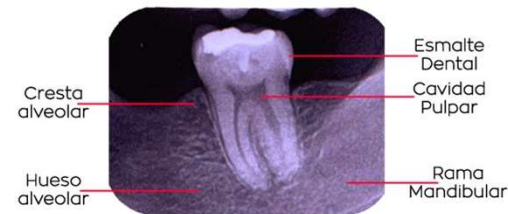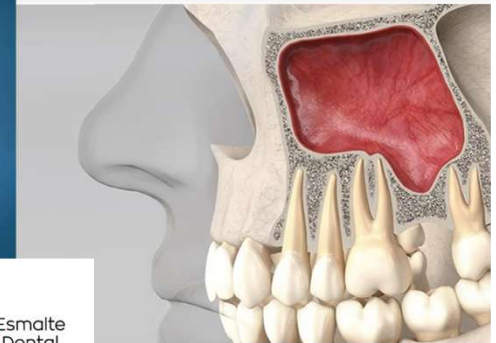

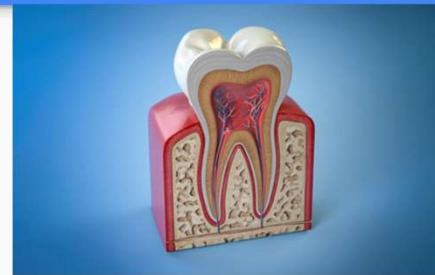
Modelado in situ mediante herramientas estériles

\*Para la utilización de BonestructureNps en sus diferentes presentaciones deben seguirse los principios generales de manipulación estéril y medicación del paciente (Para información más detallada consultar el manual).

# FINALIDAD DE USO IMPLANTES DENTALES Y MAXILOFACIAL

- Aumento de reborde alveolar
- Relleno de defectos óseos periodontales
- Relleno de sitios de extracción
- Para elevación de piso de seno maxilar
- Relleno de defectos perimplantares
- Relleno por defectos por extracción de tumores

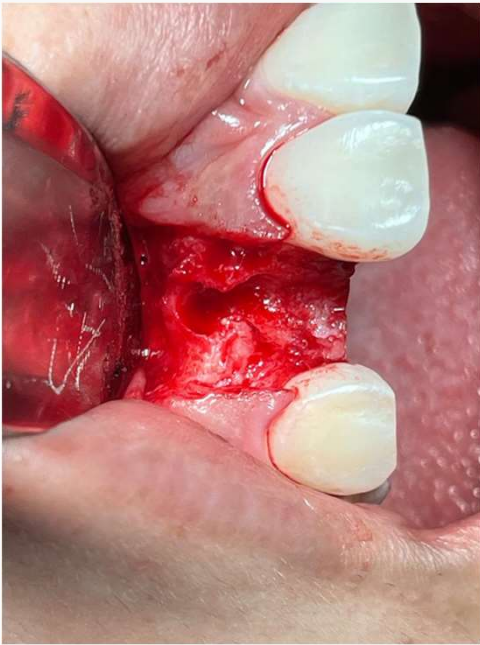

El “periodonto” es el conjunto de tejidos especializados (encía, ligamento periodontal, cemento y hueso alveolar propio) que rodean y soportan los dientes manteniéndolos en los huesos maxilar y mandíbula. La palabra proviene del termino griego περι peri-, que significa «alrededor» and –odont, que significa «diente».

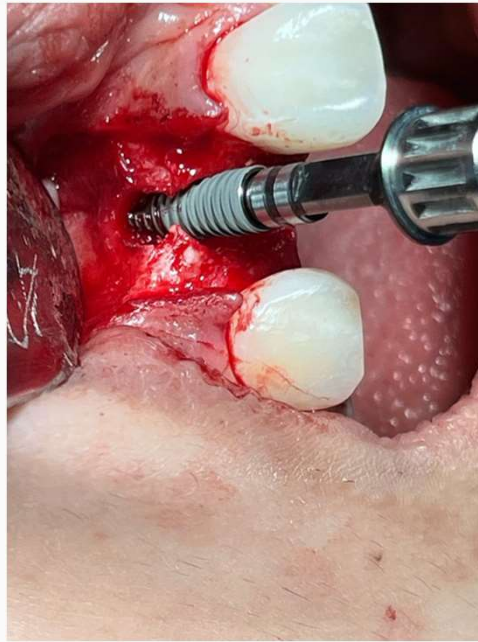
alveolo (Del lat. alveolus, diminutivo de alveus, cavidad

## Casos Clínicos

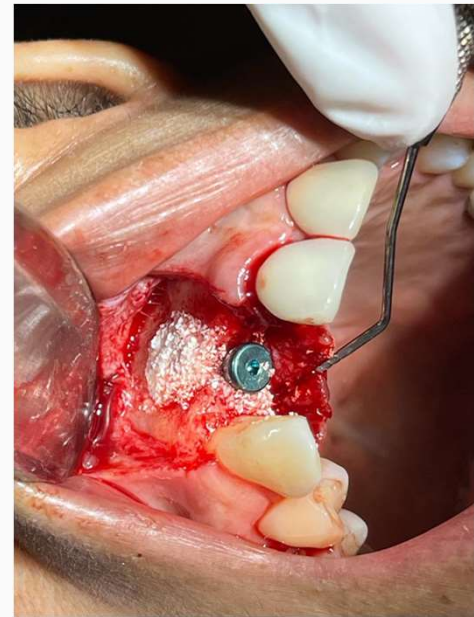
Cortesía del Dr. Rene Rosales Reyna. Especialista en Cirugía Maxilofacial, Puebla, México



**Defecto Alveolar**



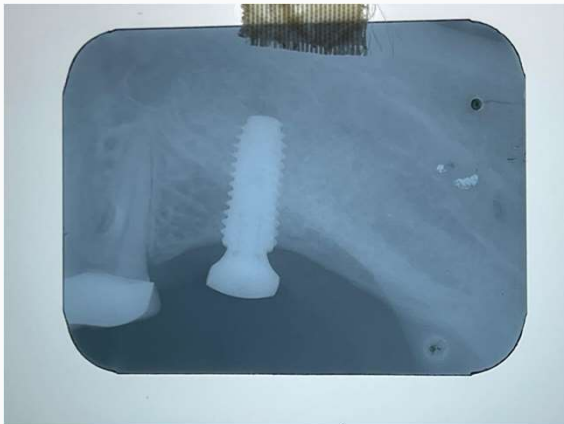**Defecto de implante**



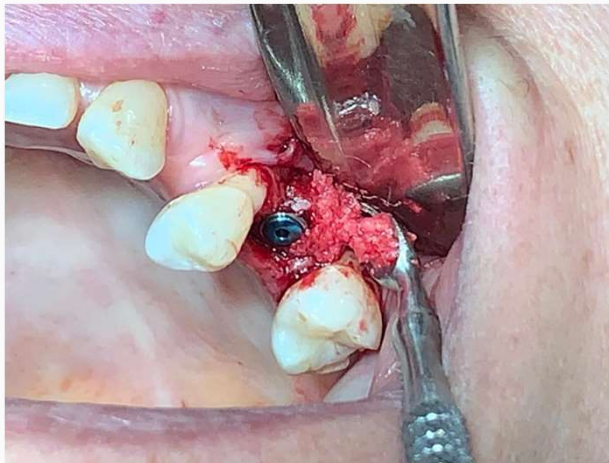**Relleno con BONEstructureNPS**

## Casos Clínicos

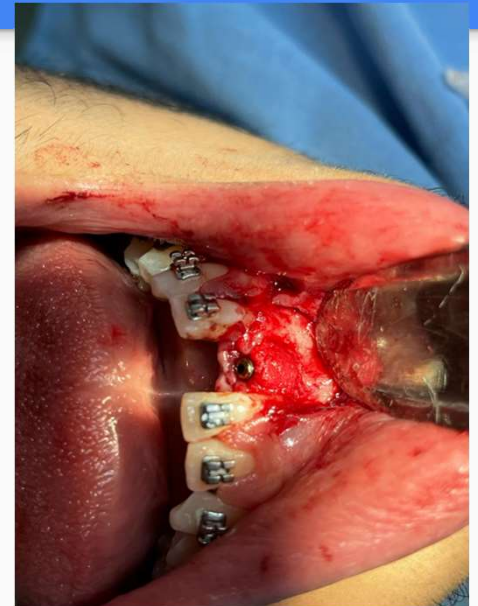Cortesía del Dr. Rene Rosales Reyna. Especialista en Cirugía Maxilofacial,  
Puebla, México



**Control de Rayos X de implante**



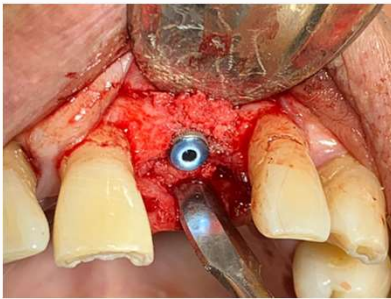
**Injerto Cresta-Pared**



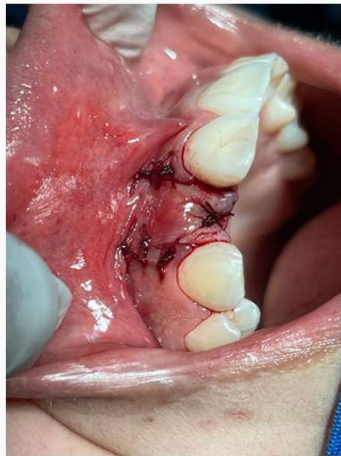**Injerto 2 paredes**

## Casos Clínicos

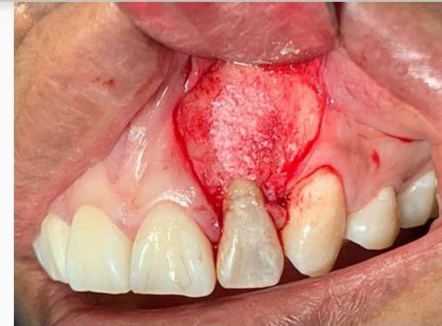Cortesía del Dr. Rene Rosales Reyna. Especialista en Cirugía Maxilofacial,  
Puebla, México



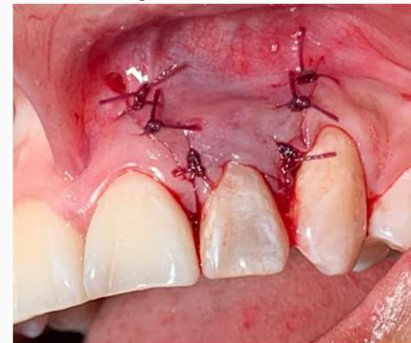
**Injerto Perimplante**



**Lecho Injertado**



**Apicectomia**



# FINALIDAD DE USO ORTOPEDIA

Está indicado para huecos o espacios óseos que no son intrínsecos a la estabilidad de la estructura ósea.

Rellenar suavemente huecos o espacios óseos del sistema esquelético (es decir, las extremidades, la columna vertebral y la pelvis).

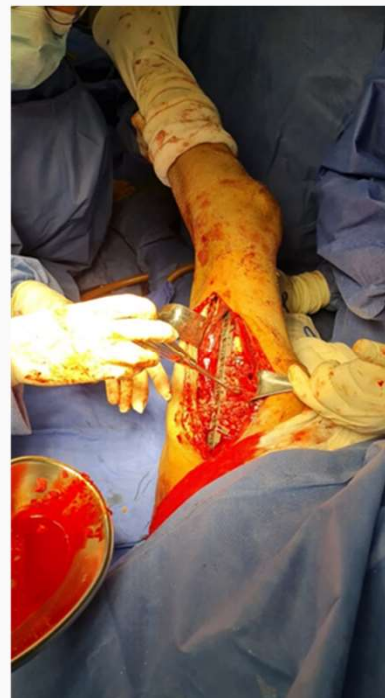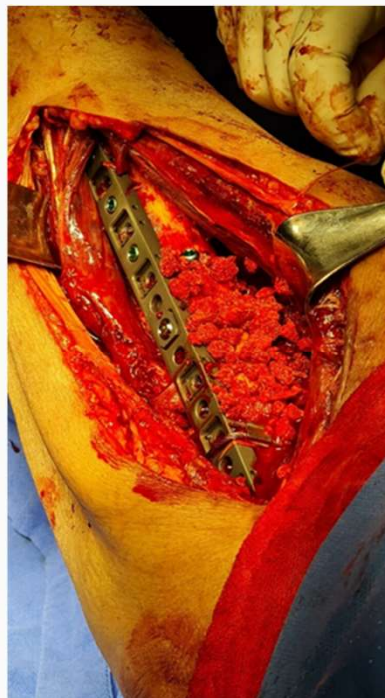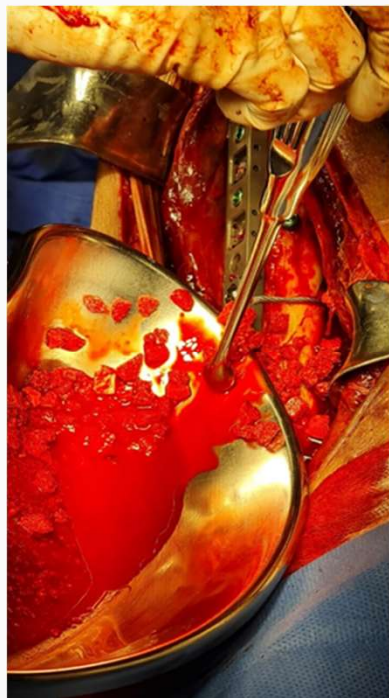Estas alteraciones pueden ser defectos óseos creados quirúrgicamente o defectos óseos debidos a una lesión traumática en el hueso.

El producto se reabsorbe y es sustituido por hueso durante el proceso de consolidación ósea.

## Caso Clínico

Cortesía del Dr. Jorge Alvarado García

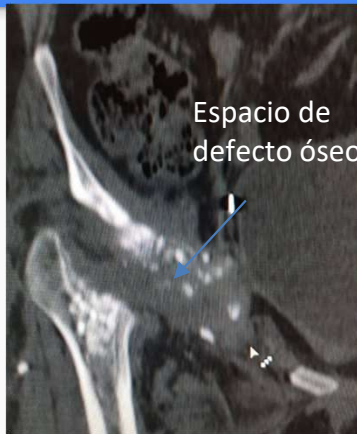Especialista en Traumatología y Ortopedia, Puebla, México



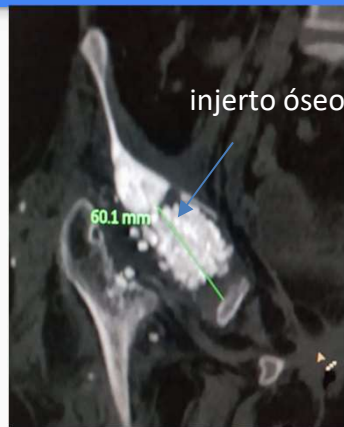## Caso Clínico

Cortesía del Dr. Jorge Alvarado García  
Especialista en Traumatología y Ortopedia, Puebla, México

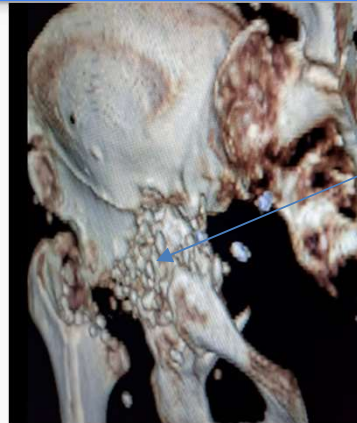
Femenino de 37 años de edad que presenta protrusión acetabular posterior a su tercera intervención en donde se le colocó anillo de reforzamiento el cual se fracturó así como los tornillos protruyendo hacia la cavidad abdominal en donde comprometía las asas intestinales.



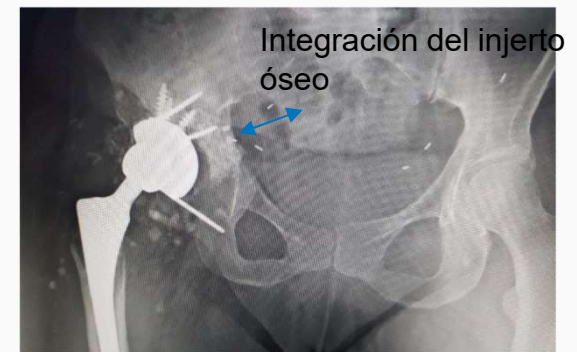
Etapa 1. Tomografía de cadera en donde se aprecia el defecto óseo importante posterior al retiro del anillo de reforzamiento e implante



Etapa 1. Tomografía donde se aprecia la colocación de injerto óseo con nanopartículas en el defecto óseo acetabular



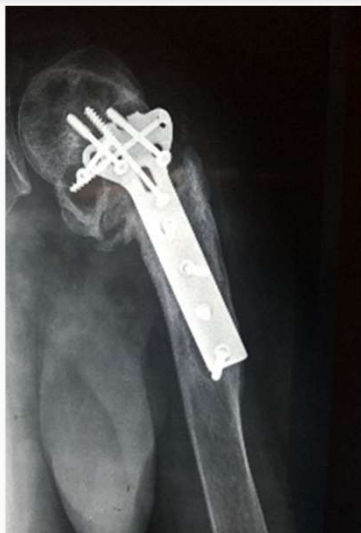Etapa 2. Tomografía a los 6 meses posteriores a la colocación del injerto



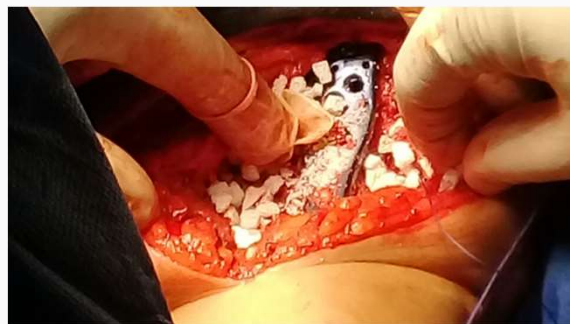## Caso Clínico

Cortesía del Dr. Jorge Alvarado García  
Especialista en Traumatología y Ortopedia, Puebla, México

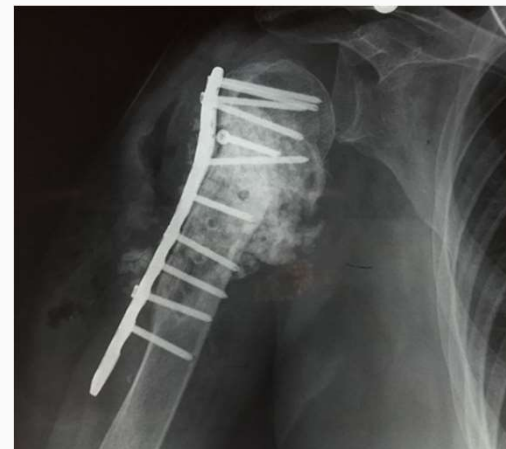Femenino 74 años  
Aflojamiento del material de  
osteosíntesis e infección ósea de 16  
meses de evolución, con incapacidad  
funcional importante.



Radiografía preoperatoria,  
vista lateral de la pseudoartrosis  
de humero proximal



Fotografía transoperatoria en donde se  
aprecia la colocación de injerto óseo



Radiografía de control a los 6 meses de  
evolución en donde se aprecia la  
integración ósea con una adecuada  
recuperación funcional del miembro  
torácico.

# Casos clínicos

## Caso clínico No. 2

Cortesía de Dr. Jorge Alvarado García\*

*\*Especialista en Traumatología y Ortopedia, Puebla, México.*

Masculino 55 años. Presenta protrusión acetabular de prótesis de cadera, de vástago corto no cementada, con aflojamiento y ruptura de los tornillos.

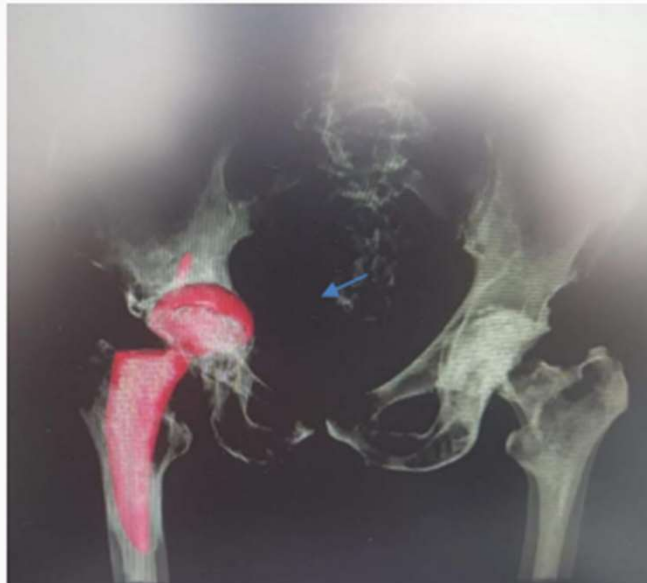

Figura 4. TAC preoperatoria donde se aprecia la protrusión acetabular y falla del implante.

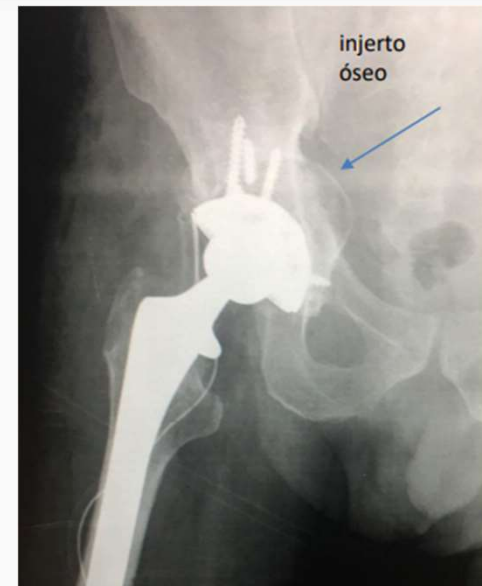

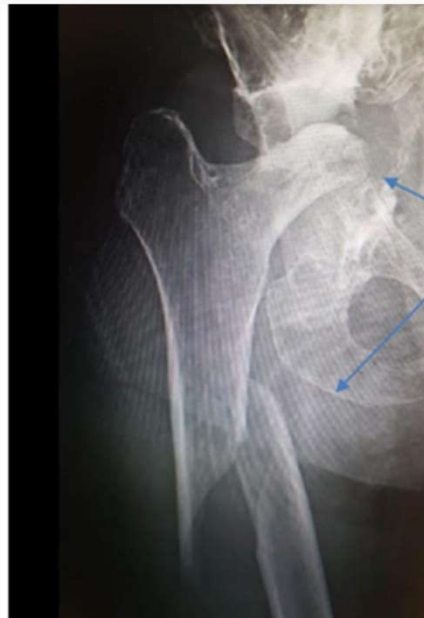
Figura 5. Radiografía postoperatoria. Se aprecia la integración ósea del injerto y la estabilidad del componente acetabular.

# Casos clínicos

## Caso clínico No. 3

Cortesía de Dr. Jorge Alvarado García\*  
*\*Especialista en Traumatología y Ortopedia, Puebla, México.*

Femenino 65 años con fractura diafisaria de fémur y destrucción acetábular crónica.



Destrucción acetabular y fractura diafisaria de fémur

Figura 6. Radiografía preoperatoria.

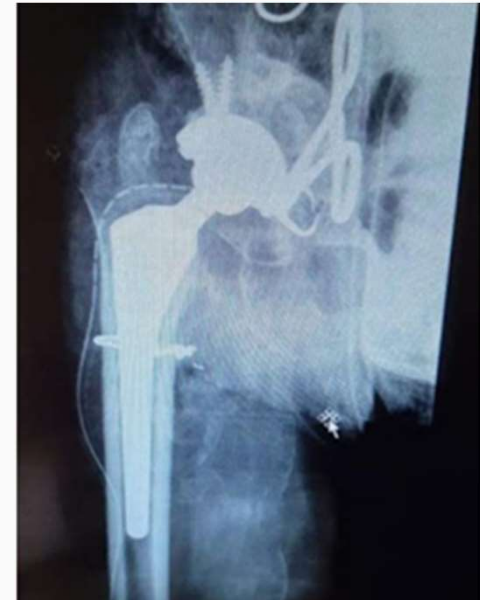

Figura 7. Control radiológico postoperatorio. Se aprecia la reconstrucción acetabular con injerto óseo.

# Casos clínicos

## Caso clínico No. 5

Cortesía de Dr. Jorge Alvarado García\*

*\*Especialista en Traumatología y Ortopedia, Puebla, México.*

Masculino de 13 años de edad. Presenta defecto óseo por un quiste óseo aneurismático y una fractura de diáfisis humeral.

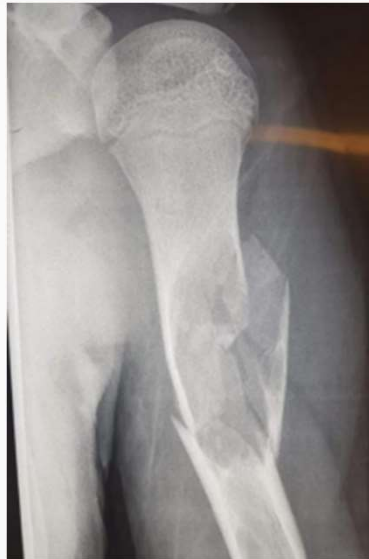

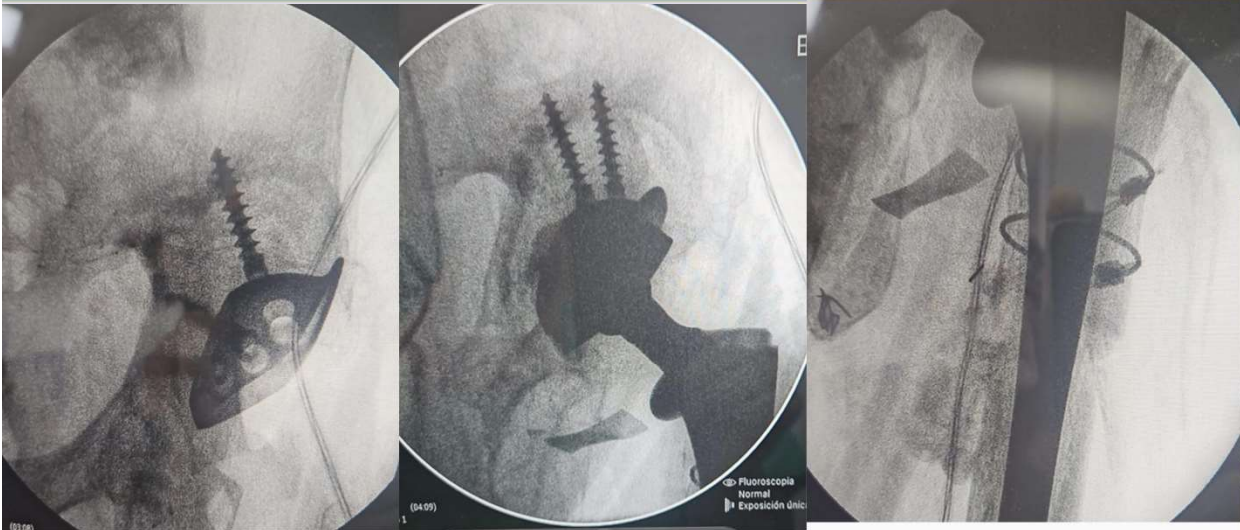
Figura 10. Radiografía preoperatoria- Defecto óseo por un quiste óseo aneurismático más fractura de diáfisis humeral

*\*A las 4 semanas se aprecia la integración del injerto óseo*

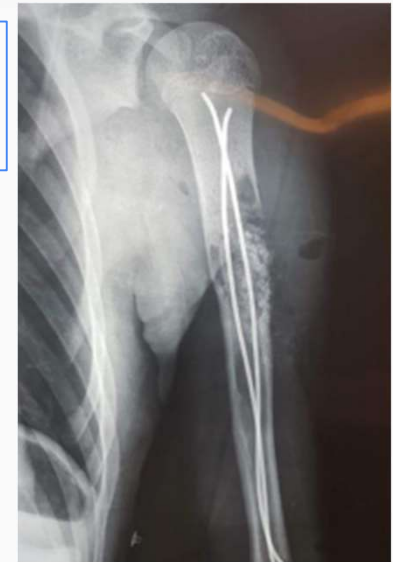
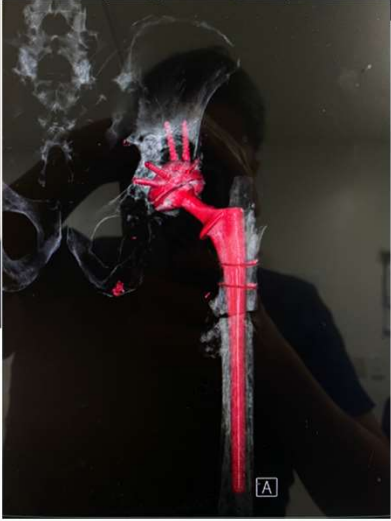
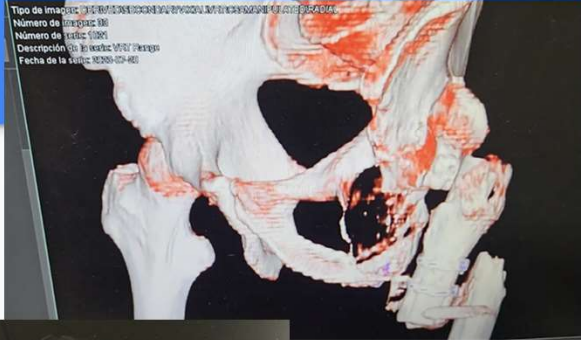Figura 11. Radiografía postoperatoria se aprecia la colocación de injerto óseo en defecto diafisario

# Casos clinicos



<https://www.youtube.com/watch?v=q6CPyLSFarc>

# CONDICIONES DE CONSERVACIÓN Y ALMACENAMIENTO

- Todos los EMPAQUES que contienen BONEstructureNPS deberán almacenarse en un ambiente limpio y seco, y deberán protegerse de la luz del sol y de las temperaturas extremas. Los productos deben almacenarse a 15-30°C o 59-86°F

# ADVERTENCIAS Y CONSIDERACIONES DE USO

- Se suministra estéril y se considerará estéril salvo que el envase interior esté abierto o dañado. Este producto no debe volverse a esterilizarse.
- Las presentaciones de BONEstructureNPS son para uso exclusivo en un único paciente y nunca deberán reutilizarse. Los dispositivos etiquetados para un solo uso nunca deben ser reutilizados. La reutilización de estos dispositivos podría provocar lesiones graves al paciente. Los riesgos relacionados con la reutilización de estos dispositivos son, entre otros: degradación significativa del rendimiento del dispositivo, infección cruzada y contaminación.
- Inspeccione los dispositivos antes de usarlos para comprobar la ausencia de daños producidos durante el transporte o el almacenamiento, o de cualquier defecto de fábrica que aumente la probabilidad de fragmentación durante una intervención

# CONTRAINDICACIONES

- Fractura del cartílago del crecimiento
- Defectos segmentarios
- Zonas quirúrgicas que puedan estar sometidas a golpes o tensión excesivos
- Deterioro vascular significativo próximo al sitio del injerto
- Desorden metabólico o sistémico del hueso que afecte a la curación del hueso o de la herida
- Condición en que resulte imposible la estabilización del defecto
- Contacto directo con el espacio articular
- Situación en que resulte imposible o no se prevea la cobertura del tejido blando durante la operación
- Tratamiento inmunosupresor
- Fracturas abiertas
- Embarazo
- Infección aguda o crónica existente
- Insuficiencia renal grave

# PRECAUCIONES

1.

Se recomienda la aplicación de técnicas de fijación rígida para asegurar la completa estabilización del defecto.

2.

Está concebido para su empleo por parte de Implantólogos, cirujanos maxilofaciales, cirujanos ortopedistas familiarizados con la aplicación de injertos óseos y las técnicas de fijación rígida. Es fundamental la completa cicatrización postoperatoria de las heridas.